

Lúpus Eritematoso Neonatal – revisão da fisiopatologia e implicações clínicas

Vítor Teixeira¹, Margarida Gonçalo²

ACTA REUMATOL PORT. 2012;37:314-323

RESUMO

O lúpus eritematoso neonatal é uma doença rara que pode afectar vários órgãos, dos quais os mais importantes são o coração e a pele. Em mulheres grávidas assintomáticas ou com patologia auto-imune com anticorpos dirigidos aos antigénios Ro/SSA, La/SSB e RNP, a passagem transplacentar destes auto-anticorpos após a 16ª semana de gestação pode causar lesões em órgãos alvo. A maioria das lesões, particularmente as cutâneas, regridem à medida que estes anticorpos são eliminados da circulação, excepto no coração onde a fibrose pode induzir lesões definitivas. Apesar da importância desses anticorpos na fisiopatologia do lúpus neonatal ser reconhecida, a sua presença por si só não é suficiente para o desenvolvimento da doença, havendo necessidade de outros factores, nomeadamente factores genéticos e ambientais. As lesões são, geralmente, benignas e limitadas. O bloqueio aurículo-ventricular é uma excepção, pois determina mortalidade e morbidade significativas, realçando a importância de um diagnóstico precoce. A presença de doença pode condicionar um aumento do risco futuro de patologia auto-imune quer na criança, quer nas mães assintomáticas. Atualmente, o foco da investigação do lúpus eritematoso neonatal reside na busca de marcadores fidedignos que permitam prever o envolvimento específico de órgãos fetais e de um tratamento profilático eficaz e seguro para prevenir as lesões irreversíveis.

Palavras-chave: Lúpus Eritematoso Neonatal; Anticorpos anti-Ro/SSA; Anti-La/SSB; Pele; Bloqueio Cardíaco Congénito

ABSTRACT

Neonatal lupus erythematosus is a rare disease that can affect different organs, mainly the skin and heart. In either asymptomatic pregnant women or with autoimmune pathology who carry antibodies directed to Ro/SSA, La/SSB and RNP, the transplacental passage of these autoantibodies after the 16th week of gestation may cause transient lesions in target organs. The majority regress as the maternal antibodies are cleared from the circulation, except for heart lesions where fibrosis can induce definitive lesions. Although the importance of these antibodies in the pathophysiology of neonatal lupus is well recognized, their presence is not sufficient for the development of the disease and other factors, such as genetic and environmental factors, must be recognized. Most manifestations are benign and limited. Atrioventricular block is an exception because it carries a significant mortality and morbidity, emphasizing the value of an early diagnosis. The disease can carry a higher risk of autoimmune disease in the child and its mother when asymptomatic. Currently, the main focus of the investigation of neonatal lupus erythematosus lies on the search for reliable markers that predict the specific involvement of fetal organs and for a safe and effective treatment to prevent definitive lesions.

Keywords: Neonatal Lupus Erythematosus; Anti-Ro/SSA; Anti-La/SSB; Skin; Congenital Heart Block.

INTRODUÇÃO

O Lúpus eritematoso neonatal (LEN) é uma doença rara. Foi descrito pela primeira vez, em 1954, pelos dermatologistas McCuiston e Schoch, após a identificação de uma criança com lesões cutâneas semelhantes ao lúpus eritematoso subagudo (LESA). Na sequência do desenvolvimento posterior de lúpus eritematoso sis-

1. Faculdade de Medicina da Universidade de Coimbra
2. Hospitais da Universidade de Coimbra)

témico (LES) na mãe da criança, foi conjecturada a possibilidade de existência de um agente etiológico transmitido da mãe para o feto. Em 1981, os anticorpos anti-Ro/SSA foram identificados por Provost e colaboradores como os agentes etiológicos prováveis¹, pois estes anticorpos estão presentes em 95% dos casos de LEN². Posteriormente, os anticorpos anti-La/SSB foram também implicados na patogénese da doença³.

O nome da doença advém das semelhanças clínicas e histopatológicas das lesões cutâneas com as do LESA. Porém, além das lesões cutâneas, o LEN é caracterizado por um envolvimento multi-sistémico podendo ser causa de bloqueio aurículo-ventricular congénito (BAVC), principal responsável pela gravidade desta doença, e de alterações hepáticas ou hematológicas, entre outras. A sua prevalência não é conhecida. Isto deve-se em parte às diferentes formas de apresentação da doença e às múltiplas especialidades que lidam com esta patologia, como a dermatologia, cardiologia, pediatria e obstetria, entre outras. Estima-se que ocorra em 1:17,000-20,000 nascimentos⁴.

O LEN é uma doença aloimune, pois tem como etapa fisiopatológica essencial a passagem transplacentar de anticorpos maternos para a circulação fetal. Estes anticorpos podem, em fetos susceptíveis, desencadear lesões num ou em mais órgãos por mecanismos patogénicos ainda incompletamente esclarecidos. Não estão também identificados todos os factores de susceptibilidade do feto nem os factores exógenos passíveis de induzir ou agravar as lesões, nem mesmos os factores maternos associados a maior risco de doença no recém-nascido. As mães podem ter doença auto-imune reconhecida ou serem assintomáticas à data do diagnóstico.

A raridade e a variabilidade na expressão clínica da doença constituem um desafio à compreensão da sua fisiopatologia. Contudo, neste trabalho, propomos efectuar uma revisão das principais manifestações clínicas do LEN, mecanismos fisiopatológicos envolvidos e suas implicações diagnósticas e prognósticas.

APRESENTAÇÕES CLÍNICAS DO LEN

Como referido, as manifestações clínicas são muito variáveis. A pele e/ou o coração podem ser envolvidos de forma isolada ou, mais raramente, associados. O factor racial parece ser importante na determinação do envolvimento preferencial cutâneo ou cardíaco. Vários estudos mostram um nítido predomínio das lesões cutâneas em populações asiáticas (80-93%) comparati-

vamente às populações ocidentais (16-37%)^{5,6,7} e, ao inverso, maior envolvimento cardíaco nos ocidentais^{6,8-10}.

Além da pele e coração, outros órgãos podem ser envolvidos durante a fase aguda do LEN. Assim, têm sido descritos fenómenos de hepatite transitória, anemia, trombocitopenia e neutropenia, entre outras^{5,11,12}. Ainda, um pequeno estudo sugere um aumento do risco de patologia auto-imune, não LES, nestas crianças, risco que aparenta diminuir na adolescência e início da idade adulta¹³.

LESÕES CARDÍACAS

As alterações cardíacas do LEN são as mais investigadas não só pela sua frequência, mas também pela sua gravidade e carácter irreversível. Afectam principalmente o sistema de condução, podendo originar BAVC, manifestação potencialmente fatal do LEN que se inicia habitualmente *in utero*, muitas vezes muito precocemente (16 semanas)¹⁴. O BAVC de 3º grau é irreversível e pode conduzir a insuficiência cardíaca.

A incidência de BAVC em grávidas com anticorpos anti-Ro/SSA e com diagnóstico conhecido de LES ou outra doença do tecido conectivo é estimada entre 2 a 5%.^{5,15,16,17} Após o nascimento de uma criança com BAV, o risco de recorrência de LEN em gravidez subsequente é de 22% e de BAVC é de 16%¹⁸. De um modo geral, os títulos de anticorpos anti-Ro/SSA e anti-La/SSB não permitem prever o risco de recorrência de BAVC, mas títulos elevados de anticorpos anti-Ro/SSA do tipo 52-kD na mãe apresentam uma forte associação com o BAVC¹⁹.

Além do nódulo aurículo-ventricular e sistema de condução, outras estruturas cardíacas (endocárdio, miocárdio ou sistema valvular) podem ser afectadas por efeito directo dos anticorpos ou secundariamente às lesões do sistema de condução ou seu tratamento. As crianças com LEN podem desenvolver miocardiopatias difusas em cerca de 5 a 10% dos casos²⁰, fibroelastose endocárdica²¹ e alterações electrocardiográficas, como prolongamentos do intervalo QT (>440 mseg)²² e bradicardia sinusal¹⁵. Ainda, várias cardiopatias estruturais foram encontradas em crianças com BAVC auto-imune¹⁸.

LESÕES CUTÂNEAS

Provavelmente, a prevalência de LEN cutâneo é subestimada, dada a subtilidade das lesões ou a sua semelhança com outras dermatoses neonatais. As lesões estão presentes à nascença em cerca de 23% dos casos ou

surtem nas semanas seguintes, tendendo a desaparecer progressivamente e a resolver em média às 17 semanas, concomitantemente com a depuração dos anticorpos maternos da circulação da criança²³.

Os achados cutâneos do LEN são variáveis mas, caracteristicamente, as lesões cutâneas consistem em lesões eritematosas maculosas ou papulosas, frequentemente anulares e com descamação fina. Qualquer parte do corpo pode ser afectada, mas há uma distribuição preferencial pela face, sobretudo pela região periorbitária, perinasal e couro cabeludo (Figura 1). O envolvimento periocular e perinasal confere o aspecto característico em olhos de mocho, distribuição que

deve levar à suspeita do diagnóstico de LEN²³.

A exposição às radiações solares exacerba ou é considerado um factor iniciador das lesões cutâneas em 67% das crianças, justificando a sua localização facial predominante²³. Contudo, a presença de lesões à nasença permite desvalorizar este factor desencadeante externo^{24,25}.

Apesar do seu carácter predominantemente transitório, podem persistir lesões atróficas e cicatriciais, telangiectasias, hipopigmentação e alopecia^{2,26-28}.

Os principais aspectos histopatológicos das lesões cutâneas são a degenerescência hidrópica dos queratinócitos da camada basal, atrofia epidérmica e infiltrado linfocítico dérmico perivascular (Figura 2)²⁹. A imunofluorescência directa, tal como no LESA, pode evidenciar depósitos de imunoglobulinas e de complemento na junção dermo-epidérmica³⁰ e intranuclear na epiderme (Figura 3).

Apesar do envolvimento cutâneo não estar associado a mortalidade *per se*, prediz um risco de 13 a 18,2%

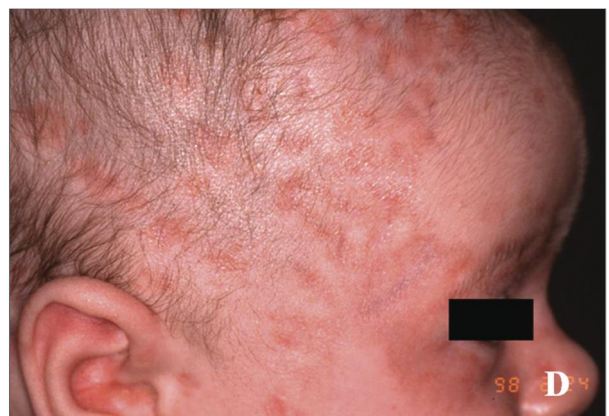
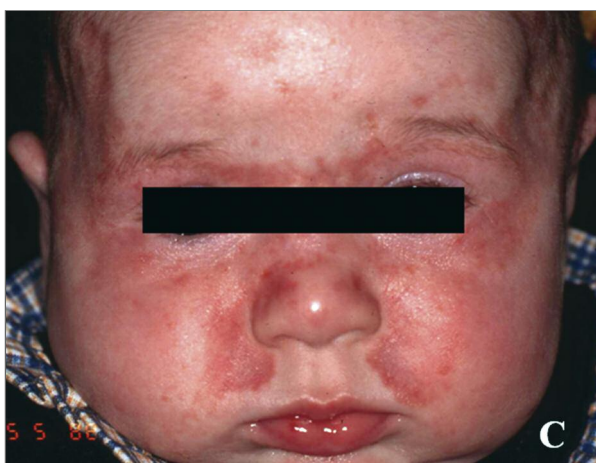
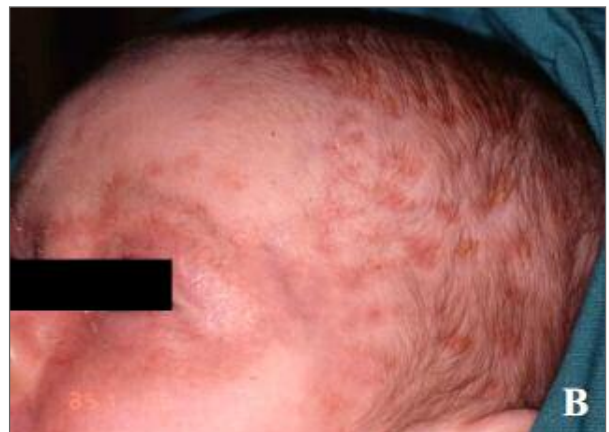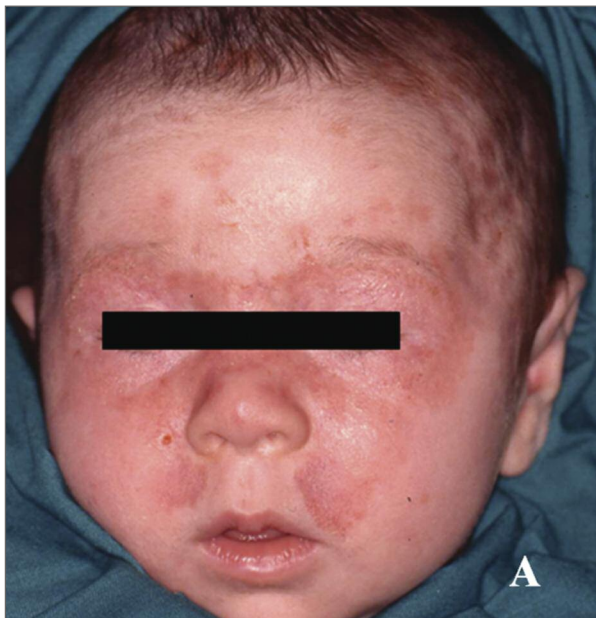FIGURA 1. Distribuição preferencial das lesões cutâneas no Lúpus Eritematoso Neonatal

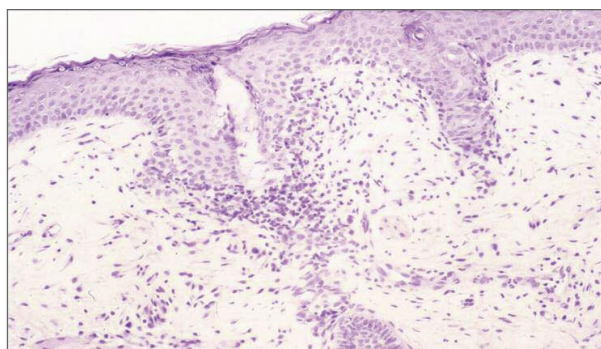


FIGURA 2. Biópsia das lesões cutâneas evidenciado um infiltrado linfocitário dermo-epidérmico com predomínio perifolicular e degenerescência vacuolar das células basais da epiderme

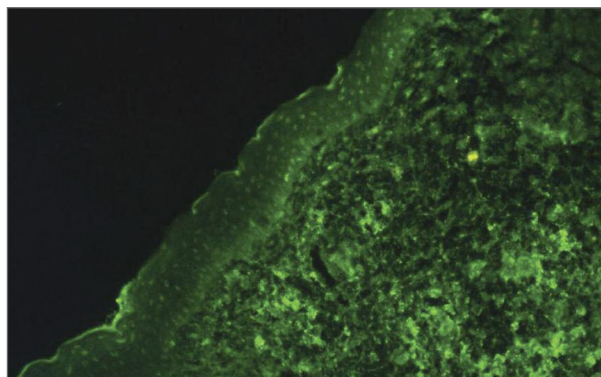


FIGURA 3. Imunofluorescência directa com depósitos de IgG nos núcleos dos queratinócitos

de LEN com envolvimento cardíaco em gestações subsequentes³¹. Deste modo, é de realçar a importância do reconhecimento das lesões cutâneas, uma vez que traduzem um risco acrescido de envolvimento cardíaco no futuro, podendo estas ser uma indicação para iniciar tratamento profilático para o BAV nessas gestações.

ALTERAÇÕES HEMATÓLOGICAS

As alterações hematológicas presentes no LEN são mais frequentes no primeiro e segundo meses de vida e consistem em anemia, neutropenia e trombocitopenia⁵. Estas alterações são frequentemente transitórias e benignas, podendo ser encontradas em cerca de 27% das crianças com LEN⁵.

Especula-se que o mecanismo patogénico da neutropenia envolva a ligação directa dos anticorpos anti-Ro/SSA e anti-La/SSB à membrana celular dos neutrófilos, com conseqüente toxicidade¹².

FISIOPATOLOGIA DO LEN

O conhecimento atual da fisiopatologia do LEN está repleto de interrogações, mas é consensual que a passagem transplacentar dos anticorpos da classe IgG anti-Ro/SSA, anti-La/SSB e, menos frequentemente, anticorpos anti-RNP, é essencial ao processo fisiopatológico. Em casos excepcionais, nenhum destes 3 anticorpos foi detectado, sugerindo a possibilidade de outros anticorpos patogénicos, embora não se possam excluir limitações técnicas na detecção de anticorpos²⁶. Contudo, a presença de anticorpos maternos por si só não é suficiente e factores genéticos ou ambientais são certamente importantes para o desenvolvimento das lesões.

ANTICORPOS PATOGENICOS

Os anticorpos anti-Ro/SSA, anti-La/SSB e anti-RNP reconhecem ribonucleoproteínas que, em condições normais, estão localizadas no espaço intracelular em células de vários órgãos que podem ser afectados no LEN, como a pele, coração, fígado, células sanguíneas e cérebro². Estes antígenos intracelulares não estão facilmente acessíveis aos anticorpos circulantes mas, em diversas circunstâncias, podem ser translocados para a membrana celular ficando acessíveis ao efeito patogénico dos anticorpos que induzem lesão celular, nomeadamente por citotoxicidade celular dependente de anticorpos.

Os anticorpos anti-La/SSB ligam-se a proteínas de 48-kD e os anticorpos anti-Ro/SSA podem reconhecer proteínas de 60-kD ou 52-kD – anti-Ro/SSA 60-kD e anti-Ro/SSA 52-kD – que poderão ter diferentes implicações no processo fisiopatológico do LEN, nomeadamente a maior associação dos anti-Ro/SSA 52-kD às lesões cardíacas¹⁹.

Estes autoanticorpos são encontrados em inúmeras patologias, sobretudo no LES, síndrome de Sjögren, doença mista do tecido conectivo e doença auto-imune indiferenciada, e mesmo em indivíduos assintomáticos. As mães dos recém-nascidos com LEN podem sofrer qualquer destas doenças auto-imunes, mas cerca de 50% são assintomáticas ainda que com risco acrescido de desenvolver patologia auto-imune, sobretudo síndrome auto-imune indiferenciado. O maior estudo de seguimento de mães de crianças com LEN até à atualidade revelou que cerca de 50% destas mães assintomáticas progridem para uma doença auto-imune, em média em 3,15 anos³². A progressão é independente das manifestações do LEN, mas a presença

do polimorfismo do TGF β T/T, associado a fibrose, foi significativamente maior em mães que desenvolveram LES do que nas que permaneceram assintomáticas ou desenvolveram outra patologia auto-imune³². Também a presença concomitante de anticorpos anti-Ro/SSA e anti-La/SSB em mães assintomáticas quase duplica a probabilidade de progressão para doença auto-imune comparativamente com a presença isolada de anti-Ro/SSA³².

FISIOPATOLOGIA DAS LESÕES CARDÍACAS

Vários mecanismos foram propostos e estudados para explicar as lesões cardíacas no LEN, sendo possível a participação de distintos mecanismos fisiopatológicos que explicam a grande variedade na frequência e tipo de lesões cardíacas. Além disso, um dos maiores desafios no estudo do LEN tem sido a identificação de um marcador precoce de lesão cardíaca, portanto reversível sob terapêutica e a identificação dos anticorpos que causam maior ou menor grau de lesão.

Apesar de necessária para o desenvolvimento das lesões cardíacas, a presença de anticorpos não é suficiente. De facto, num estudo prospectivo de 59 gravidezes, apenas 5% das crianças expostas a elevados títulos de anticorpos anti-Ro/SSA apresentaram BAVC¹⁷. Ainda, os estudos não demonstraram uma relação definitiva entre o perfil específico de anticorpos maternos e o BAVC, eventualmente utilizável como marcador serológico de diagnóstico precoce.

Um estudo retrospectivo mostrou que os anticorpos anti-Ro/SSA 52-kD, particularmente em títulos elevados, são os mais frequentes em mães de filhos com BAVC e que, nestes casos, tende a haver uma resposta dominante a uma sequência de aminoácidos 200-239 (p200) no antígeno Ro/SSA 52-kD³³. No entanto, tratou-se de um estudo limitado pela baixa amostragem: apenas foram avaliadas 9 mães de crianças com BAVC e 26 mães com crianças saudáveis e positivas para anti-Ro/SSA. Além disso, mães de crianças saudáveis apresentavam também anticorpos anti-p200, pelo que a sua presença não poderia explicar por si só as lesões de condução cardíaca. Estes resultados são, inclusive, contrariados por outro estudo em que o nível médio de reatividade dos anticorpos anti-Ro/SSA 52-kD ao p200 e a sua frequência não foram significativamente diferentes em mães de crianças com ou sem BAVC³⁴.

Em adultos com patologia auto-imune e anticorpos anti-Ro/SSA ou anti-La/SSB há relatos ocasionais de BAV. Contudo, o nódulo AV do adulto é relativamen-

te resistente a esses anticorpos pelo que, nesta faixa etária, estes anticorpos não estão consistentemente associados a BAV⁶. Deste modo, julga-se existirem factores de susceptibilidade no feto, ainda pouco conhecidos, nomeadamente os relacionados com a apoptose em células cardíacas fetais e a translocação de antígenos para a superfície dos miócitos.

Translocação dos antígenos Ro/SSA e La/SSB para a superfície dos miócitos e interferência com apoptose.

Não há evidência que, em situações fisiológicas, haja passagem dos anticorpos maternos através do sarcolema dos miócitos cardíacos. Por isso, alguns autores têm procurado identificar factores capazes de induzir uma expressão anormal de antígenos Ro/SSA e La/SSB na superfície dos miócitos fetais. Foi demonstrado que, durante a apoptose, os antígenos Ro/SSA e La/SSB surgem à superfície dos miócitos fetais humanos, tornando-se assim disponíveis para se ligarem aos anticorpos maternos³⁵. Os mecanismos moleculares responsáveis por esta translocação de antígenos ainda não foram, contudo, identificados.

As células cardíacas apoptóticas podem ser reconhecidas e fagocitadas por outras células cardíacas fetais, num mecanismo fisiológico de depuração de células apoptóticas designado eferocitose. O receptor da fosfatidilserina (RFS), expresso na superfície das células cardíacas fetais com capacidade fagocítica, é um possível candidato para o reconhecimento e/ou fagocitose das células apoptóticas. O seu bloqueio com anticorpos anti-RFS pode inibir a eferocitose, sugerindo que, em condições normais, este receptor seja responsável pelo reconhecimento e/ou depuração destas células³⁶.

A ligação de anticorpos anti-Ro/SSA e anti-La/SSB aos respectivos antígenos pode interferir com a eferocitose. O conseqüente aumento do número de células apoptóticas pode conduzir a um desvio da sua depuração fisiológica para os macrófagos especializados que, no processo fagocítico, libertam mediadores que induzem inflamação e fibrose³⁶. O aumento do número de células apoptóticas induzido pelos anticorpos é apoiado por estudos imunohistológicos, que registaram níveis mais elevados de apoptose nas regiões septais cardíacas que contêm o tecido de condução³⁷.

A co-cultura de macrófagos com células cardíacas apoptóticas incubadas com anticorpos anti-Ro/SSA e anti-La/SSB aumenta a expressão de duas citocinas pró-inflamatórias, o TGF β e o TNF- α . É, portanto, proposto que a opsonização das células cardíacas apoptóticas pelos anticorpos maternos e a sua fagoci-

tose por macrófagos inicia um processo inflamatório, provavelmente responsável pelas lesões cardíacas³⁸.

A fibrose é provavelmente o próximo passo na indução de BAVC. Das duas citocinas pro-inflamatórias mencionadas, o TGF β 1 demonstrou aumentar a expressão do marcador de activação dos miofibroblastos, a actina do músculo liso (SMA), indicando que a activação dos miofibroblastos pelos macrófagos é um processo fundamental no desencadear da inflamação e consequente fibrose do nódulo AV. Este processo pode estender-se a outras regiões do coração e do sistema de condução cardíaco³⁹.

REATIVIDADE CRUZADA

Dada a localização intracelular dos antígenos Ro/SSA e La/SSB, parece lógico pensar na possibilidade de existência de reatividade cruzada dos anticorpos maternos com outros alvos antigénicos presentes na superfície dos miócitos e estruturalmente semelhantes aos antígenos Ro/SSA e La/SSB.

Os receptores serotoninérgicos 5-hidroxitriptamina do tipo 4 (5-HT₄), identificados nas aurículas fetais, foram sugeridos como possível alvo da reatividade cruzada, mas até hoje não foi possível mostrar associação entre o desenvolvimento de BAVC e a ligação de anticorpos aos receptores 5-HT₄⁴⁰. O anticorpo contra o receptor 5-HT₄ é mais prevalente em mães de crianças afectadas com BAVC, contudo, apenas 16% das 128 mães estudadas possuem anticorpos contra o receptor 5-HT₄, em contraste com as cerca de 99% de mães com anticorpos anti-Ro/SSA, sugerindo que a presença de anticorpos contra estes receptores possa desempenhar apenas um risco adicional na patogenia do BAVC⁴¹.

A reatividade com a alfa-enolase, uma molécula de superfície de várias células, também foi estudada. As evidências apontam para ausência de reatividade cruzada com anticorpos anti-Ro/SSA de 52-kD e uma baixa frequência de anticorpos anti-alfa-enolase no sangue de mães de filhos com BAVC⁴².

INIBIÇÃO DOS CANAIS DE CÁLCIO TIPO L E T E ALTERAÇÕES DA HOMEOSTASE DO CÁLCIO

Alguns estudos sugerem que a inflamação pode não ser um acontecimento primário no desenvolvimento das lesões cardíacas, mas sim a sua interferência na homeostase do cálcio nas células cardíacas fetais^{43,44}.

Experiências em oócitos animais demonstraram que os anticorpos IgG anti-Ro/SSA e anti-La/SSB podem inibir os canais de cálcio do tipo T e L, mas não os de

sódio ou potássio⁴³. No coração, os canais de cálcio do tipo T e L são importantes na actividade *pacemaker* e na condução no nódulo aurículo-ventricular, respectivamente, pelo que a sua inibição por anticorpos pode explicar a existência de bradicardia sinusal e BAVC em crianças com LEN⁴³. Contudo, ainda não é possível afirmar se a inibição destes canais ocorre por ligação directa dos anticorpos anti-Ro/SSA e anti-La/SSB ou por um outro mecanismo que envolva estes anticorpos.

Ainda, *in vitro*, os anticorpos anti-Ro/SSA (em particular, os específicos para a sequência de aminoácidos p200) ligam-se a cardiomiócitos provocando o aumento dos níveis de cálcio intracelular com redução subsequente da contractilidade cardíaca e apoptose dos miócitos⁴⁴. A implicação deste mecanismo no BAVC ainda carece de confirmação.

MICROQUIMERISMO MATERNO

Células femininas, com provável origem materna, identificadas como miócitos cardíacos pela expressão elevada de actina α do sarcómero, foram encontradas em tecidos de fetos e crianças do sexo masculino e feminino com LEN, incluindo o nódulo aurículo-ventricular e o fígado. Desconhece-se a relevância biológica deste fenómeno, designado microquimerismo materno. Foi proposto que estas células maternas alogénicas poderiam ser alvo de uma resposta imunitária que se estenderia aos tecidos envolventes. Não tendo sido possível associar este fenómeno à presença de anticorpos maternos anti-Ro/SSA ou anti-La/SSB, foi proposto, em alternativa, que este mecanismo poderia ter um papel reparador das lesões cardíacas do LEN com recrutamento de células cardíacas maternas, ao invés de um papel prejudicial⁴⁵.

FISIOPATOLOGIA DAS LESÕES CUTÂNEAS

A fisiopatologia do LEN cutâneo tem sido menos extensivamente estudada. Embora mal conhecida, a semelhança clínica e histopatológica da doença cutânea com o LESA, também com forte associação aos anticorpos anti-Ro/SSA e anti-La/SSB, sugere que os mecanismos fisiopatológicos possam ter características comuns.

A exposição a radiações ultra-violeta (RUV), importante no LESA, não é, contudo, obrigatória no LEN já que algumas crianças desenvolvem lesões cutâneas in utero^{24,25}. *In vitro*, os queratinócitos expostos a RUV são mais susceptíveis à citotoxicidade celular dependente de anticorpos⁴⁶.

As RUV podem induzir a apoptose de queratinóci-

tos directamente pela activação do Fas, ou indirectamente pela promoção da libertação de citocinas como a IL-1 e o TNF- α . Estas citocinas aumentam a expressão de receptores celulares (selectinas, moléculas de adesão e receptores de quimiocinas) e a libertação de outros mediadores inflamatórios, incluindo, outras citocinas, quimiocinas e prostanóides que recrutam e activam células inflamatórias, incluindo linfócitos T e células dendríticas. Estas citocinas podem, ainda, induzir a translocação de antigénios intracelulares como o Ro/SSA e o La/SSB para a superfície dos queratinócitos, tornando-os acessíveis à ligação dos respectivos anticorpos⁴⁷. Estes podem, então, activar a cascata do complemento ou a citotoxicidade celular dependente de anticorpos o que, por sua vez, leva à lise dos queratinócitos⁴⁶. Os linfócitos T citotóxicos e as células natural *killer* também podem induzir a apoptose de modo independente dos anticorpos, nomeadamente pela libertação de perforina e granzima B, de citocinas (IFN- γ , TNF- α , IL1) e pela activação do Fas pelo FasL⁴⁷. Outros factores que promovam estas funções, além das RUV, poderão estar também implicados na expressão das lesões cutâneas.

O aumento dos níveis de mRNA dos antigénios Ro/SSA 52-kD e 60-kD em queratinócitos cultivados induzido pelo estradiol poderá explicar o ligeiro predomínio da doença no sexo feminino⁴⁸. Não foi possível, contudo, relacionar estes dados com a indução de apoptose pelos estrogénios.

Qualquer que seja o mecanismo fisiopatológico final, as lesões cutâneas parecem sobretudo dependentes da presença de antigénios anti-La/SSB na epiderme, em oposição ao que acontece no BAVC. De facto, enquanto os anticorpos anti-Ro/SSA estão sobretudo associados ao BAVC, a presença no sangue materno de anticorpos anti-La/SSB foi apontada como um factor de risco significativamente elevado para o LEN cutâneo. Os títulos destes anticorpos anti-La/SSB tendem a ser maiores nas mães de crianças com lesões cutâneas do que nas mães de crianças com BAVC^{48,49}.

AS INFLUÊNCIAS GENÉTICAS NA EXPRESSÃO DO LEN

Nem todas as crianças expostas aos anticorpos maternos desenvolvem lesões. Presumivelmente, existirão polimorfismos de citocinas ou receptores envolvidos na cascata inflamatória e que poderão condicionar a susceptibilidade ou a gravidade das lesões cardíacas.

O polimorfismo genético TGF- β Leu10 está associado a aumento da matriz extra-celular e fibrose. A sua presença, analisada em 88 crianças com LEN, 40 das

quais com BAVC, foi significativamente maior nas crianças com BAVC, sendo, provavelmente, um factor de susceptibilidade para lesões cardíacas. Já o polimorfismo TGF- β Arg25 não mostrou aumento significativo nestas crianças⁵⁰.

Num estudo comparativo mais recente, envolvendo 116 pacientes com LEN cardíaco e um grupo controlo de mais de 3000 indivíduos, os mesmos autores identificaram polimorfismos na região do complexo *major* de histocompatibilidade, sobretudo no *locus* 6p21, representando provavelmente a mais forte associação do genoma humano com o LEN cardíaco. Contudo, esta é também a única associação significativa comum a outras doenças auto-imunes, não sendo possível saber se estes polimorfismos são biologicamente importantes para a expressão do LEN ou se representam apenas a transmissão materna de genes relacionados com a sua auto-imunidade⁵¹.

O LEN cardíaco também foi associado a polimorfismos em regiões distintas do HLA, incluindo o *locus* 21q22. Um conjunto de SNPs (*single nucleotide polymorphisms*) neste *locus* encontram-se na proximidade do ERG, um factor de transcrição responsável pela supressão da apoptose, particularmente em fibroblastos, e pela supressão de mediadores inflamatórios como a IL-8 produzida pelos macrófagos e fibroblastos. Deste modo, é de esperar que polimorfismos responsáveis pela redução da expressão desse factor de transcrição ou pela diminuição da sua função tornem o coração fetal mais susceptível à inflamação desencadeada pela exposição a anticorpos maternos⁵¹.

O polimorfismo -308A do TNF (associado a maior produção de TNF- α) em associação com o HLA-DQB1*02 e o DRB1*03, observado mais frequentemente em mães de crianças com LEN e em crianças com lesões cutâneas comparativamente a crianças também expostas aos anticorpos maternos anti-Ro/SSA e sem lesões, parece influenciar apenas a expressão da doença cutânea⁵². Polimorfismos do TNF- α na posição -308 estão associados a múltiplas doenças auto-imunes, como a síndrome de Sjögren, LES, LESA, artrite reumatóide e colite ulcerosa, mas nas crianças com envolvimento cardíaco, a sua prevalência não é superior em relação às crianças saudáveis⁵¹.

É provável que variações na frequência destes polimorfismos em diferentes populações possam influenciar a expressão da doença, com envolvimento cutâneo preferencial nas populações asiáticas e, proporcionalmente, maior envolvimento cardíaco nos ocidentais^{5,6,7,8,9,10}.

FACTORES AMBIENTAIS NO LEN

Apesar da importância dos factores genéticos, há vários casos de discordância entre gémeos monozigóticos^{53,54} o que realça a existência de outros factores, atualmente pouco conhecidos além das RUV importantes na fisiopatologia das lesões cutâneas.

A hipoxia fetal foi apontada como um possível factor amplificador das lesões cardíacas, apesar de não ser um requisito na patogénese do BAVC. A hipoxia fetal induz, nos fibroblastos, o aumento intracelular do HIF-1 (factor indutível por hipoxia) com consequente aumento da expressão da actina do músculo liso (SMA) que, por sua vez, promove o crescimento da matriz e a fibrose. Por outro lado, a hipoxia aumenta também os níveis de AMPc, capazes de limitar a expansão da matriz. Estes achados sugerem que a hipoxia pode amplificar os efeitos deletérios dos anticorpos anti-Ro/SSA e que, em contrapartida, o aumento do AMPc pode ter uma acção protectora contra a fibrose. Apesar do papel da hipoxia fetal não estar ainda bem esclarecido, é possível que variações destes factores possam ter grande influência na regulação da fibrose⁵⁵.

CONCLUSÃO E IMPLICAÇÕES CLÍNICAS

O achado quase universal de anticorpos específicos no soro materno de crianças diagnosticadas com BAVC é extraordinário, confirmando o seu papel patogénico. Contudo, a baixa penetrância da doença em crianças de mães portadoras destes anticorpos sugere a presença de factores genéticos e ambientais não identificados, o que dificulta a instituição de medidas preventivas e a seleção dos casos em que a realização precoce e sucessiva de exames complementares permite um diagnóstico precoce in utero ainda passível de reverter, pelo menos parcialmente, um BAVC.

Apesar de já terem sido identificados alguns marcadores que permitam suspeitar com alguma eficácia o desenvolvimento de lesões cardíacas, carecem de sensibilidade, pelo que o reconhecimento de novos marcadores mais sensíveis e precoces com elevado valor preditivo são necessários e poderão vir a permitir um diagnóstico numa fase em que ainda é possível prevenir ou reverter as lesões.

Enquanto que os anticorpos anti-La/SSB apresentam uma associação mais forte com as manifestações cutâneas do LEN, os anticorpos anti-Ro/SSA, particularmente os anti-Ro/SSA 52-kD, estão mais associados às lesões cardíacas. Não existe, contudo, um padrão es-

pecífico de anticorpos maternos que nos permita prevenir o desenvolvimento de LEN no recém-nascido, nem uma titulação dos mesmos a partir das quais é mais provável o envolvimento cardíaco, a manifestação de pior prognóstico no LEN.

Dos vários mecanismos fisiopatológicos propostos, as evidências emergentes têm vindo a apoiar favoravelmente o papel da apoptose como mecanismo de translocação dos antigénios na superfície celular onde estes se podem ligar com os respectivos anticorpos. Esta etapa fisiopatológica pode ser comum às lesões cardíacas e cutâneas, embora os factores iniciadores possam ser diferentes entre elas. O desconhecimento destes factores iniciadores, além da possível hipoxia fetal, e o dos mecanismos fisiopatológicos que condicionam a rápida e precoce progressão para fibrose a nível do sistema de condução cardíaco, não permitem uma intervenção terapêutica selectiva precoce, eficaz e desprovida de efeitos adversos.

As lesões cutâneas, ainda que com menor impacto no prognóstico vital, podem ser um importante alerta para diagnosticar precocemente LEN em gravidezes futuras.

A presença de auto-anticorpos na mãe e de alo-anticorpos na criança, associado a um terreno imuno-inflamatório que favorece a evolução para doença auto-imune, obrigam a uma vigilância prolongada das mães assintomáticas e das crianças com LEN, pelo menos até à idade adulta.

Apesar de muitos progressos, o LEN constitui ainda um desafio científico a vários níveis. Há importantes lacunas no conhecimento da sua fisiopatologia mas também no reconhecimento da sua incidência e prognóstico a curto e longo prazo, na definição de métodos de diagnóstico precoce eficazes e rentáveis, o que não permite, de momento, grandes avanços na abordagem do doente feto/recém-nascido potencialmente afetado em futuras gravidezes.

CORRESPONDÊNCIA PARA

Vitor André Silvestre Teixeira
Rua João de Deus, Ed. Jardim,
Bl. A, 1º esquerdo
8150-152 São Brás de Alportel
Portugal
E-mail: vitortexas@hotmail.com

REFERÊNCIAS

1. Lee LA. The Clinical Spectrum of Neonatal Lupus. *Archives of Dermatological Research* 2009; 301: 107-110
2. Perez MF, Torres ME, Buján MM, Lanoël A, Cervini AB, Pierini AM. Neonatal lupus erythematosus: a report of four cases. *Pe-*

- diatric Rheumatology 2011; 86: 347-351
3. Buyon JP, Swersky S, Fox H, Bierman F, Winchester RJ. Intrauterine therapy for presumptive fetal myocarditis with acquired heart block due to systemic lupus erythematosus: experience in a mother with a predominance of SSB/La antibodies. *Arthritis and Rheumatism* 1987; 30:44-49
 4. Nussinovitch U, Shoenfeld Y. Neonatal lupus erythematosus: cardiac manifestations and atrio-ventricular conduction block. *Harefuah* 2007; 146:940-944
 5. Cimaz R, Spence DL, Hornberger L, Silverman ED. Incidence and spectrum of neonatal lupus erythematosus: a prospective study of infants born to mothers with anti-Ro autoantibodies. *The Journal of Pediatrics* 2003; 142: 678-683.
 6. Wei Sun, Yuan TM, Chen LH, Yu HM. Neonatal Lupus Erythematosus: three case reports and review of the Chinese literature. *Clinical Pediatrics* 2010; 49: 627-634
 7. Venkatesan S, Lawrence NG, Carbone C, Jaeggi E, Silverman ED, Kamphuis S. Clinical phenotype of neonatal lupus erythematosus relates to autoantibody level and gender. *Pediatric Rheumatology* Published Online First 14 September 2011. doi:10.1186/1546-0096-9-S1-O14
 8. Kobayashi R, Mii R, Nakano T, Harada H, Eto H. Neonatal lupus erythematosus in Japan: a review of the literature. *Autoimmunity Reviews* 2009; 8: 462-466
 9. Yang C-Y, Shih I-H, Yang C-H. Neonatal lupus erythematosus infants and their mothers: a 10-year retrospective study. *Dermatologica Sinica* 2010; 28: 107-112.
 10. Lee SY, Sim JH, Park YL, Whang KU; Neonatal Lupus Erythematosus in South Korea: Clinical and Serologic Features. *Clinical and Experimental Dermatology* Published Online First: 04 June 2011. doi:10.4172/2155-9554.1000121
 11. Shahian M, Khosravi A, Anbardar MH. Early cholestasis in neonatal lupus erythematosus. *Annals of Saudi Medicine* 2010; 31: 153-155.
 12. Kanagasegar S, Cimaz R, Kurien BT, Brucato A, Scofield RH. Neonatal lupus manifests as isolated neutropenia and mildly abnormal liver functions. *Journal of Rheumatology* 202; 29: 187-191.
 13. Martin V, Lee LA, Askanase AD, Katholi M, Buyon JP. Long-term followup of children with neonatal lupus and their unaffected siblings. *Arthritis and Rheumatism* 2002; 46: 2377-2383.
 14. Friedman DM, Rupel A, Buyon JP. Epidemiology, etiology, detection and treatment of autoantibody-associated congenital heart block in neonatal lupus. *Current Rheumatology Reports* 2007; 9:101-108.
 15. Brucato A, Frassi M, Franceschini F, et al. Risk of congenital complete heart block in newborns of mothers with anti-Ro/SSA antibodies detected by counterimmunoelectrophoresis: a prospective study of 100 women. *Arthritis and Rheumatism* 2001; 44: 1832-1835.
 16. Brucato A, Doria A, Frassi M, et al. Pregnancy outcome in 100 women with autoimmune diseases and anti-Ro/SSA antibodies: a prospective controlled study. *Lupus* 2002; 11: 716-721.
 17. Jaeggi E, Laskin C, Hamilton R, Kingdom J, Silverman E. The importance of the level of maternal anti-Ro/SSA antibodies as a prognostic marker of the development of cardiac neonatal lupus erythematosus a prospective study of 186 antibody-exposed fetuses and infants. *Journal of the American College of Cardiology* 2010; 55: 2778-2784.
 18. Buyon JP, Hiebert R, Copel J, et al. Autoimmune-associated congenital heart block: demographics, mortality, morbidity and recurrence rates obtained from a national neonatal lupus registry. *Journal of the American College of Cardiology* 1998; 31: 1658-1666.
 19. Eronen M, Miettinen M, Walle TK, Chan EKL, Julkunen H. Relationship of maternal autoimmune response to clinical manifestations in children with congenital complete heart block. *Acta Paediatrica* 2004; 93: 803-809.
 20. Moak JP, Barron KS, Hougen TJ, et al. Congenital heart block: development of late-onset cardiomyopathy, a previously underappreciated sequela. *Journal of the American College of Cardiology* 2001; 37: 238-242.
 21. Nield LE, Silverman ED, Smallhorn JF, et al. Endocardial fibroelastosis associated with maternal anti-Ro and anti-La antibodies in the absence of atrioventricular block. *Journal of the American College of Cardiology* 2002; 40: 796-802.
 22. Cimaz R, Stramba-Badiale M, Brucato A, Catelli L, Panzeri P, Meroni PL. QT interval prolongation in asymptomatic anti-SSA/Ro-positive infants without congenital heart block. *Arthritis and Rheumatism* 2000; 43: 1049-1053.
 23. Neiman AR, Lee LA, Weston WL, Buyon JP. Cutaneous manifestations of neonatal lupus without heart block: characteristics of mothers and children enrolled in a national registry. *The Journal of Pediatrics* 2000; 137: 674-680.
 24. Cimaz R, Biggioggero M, Catelli L, Muratori S, Cambiaghi S. Ultraviolet light exposure is not a requirement for the development of cutaneous neonatal lupus. *Lupus* 2002; 11: 257-260.
 25. Won S, Yin C, Hsu H, Huang K, Chiu K. In utero development of neonatal cutaneous lupus. *Taiwanese Journal of Obstetrics & Gynecology* 2009; 48: 79-81.
 26. Crowley E, Frieden IJ. Neonatal lupus erythematosus: an unusual congenital presentation with cutaneous atrophy, erosions, alopecia and pancytopenia. *Pediatric Dermatology* 1988; 15: 38-42
 27. Monari P, Gualdi G, Fantini F, Giannetti A. Cutaneous neonatal lupus erythematosus in four siblings. *The British Journal of Dermatology* 2008; 158: 626-628.
 28. Margarida RC, A. Moreno, O. Tellechea, et al. Lúpus Eritematoso Neonatal – Caso Clínico. *Trabalho da Sociedade Portuguesa de Dermatologia e Venereologia* 2000; 58: 373-379
 29. Peñate Y, Guillermo N, Rodriguez J, et al. Histopathologic characteristics of neonatal cutaneous lupus erythematosus: description of five cases and literature review. *Journal of Cutaneous Pathology* 2009; 36: 660-667.
 30. Laurinaviciene R, Christesen HT, Bygum A. New aspects in the clinical spectrum of neonatal lupus. *European Journal of Pediatrics* 2011; [Epub ahead of print]
 31. Izmirly PM, Llanos C, Lee LA, Askanase A, Kim MY, Buyon JP. Cutaneous manifestations of neonatal lupus and risk of subsequent congenital heart block. *Arthritis and Rheumatism* 2010; 62: 1153-1157.
 32. Rivera TL, Izmirly PM, Birnbaum BK, et al. Disease progression in mothers of children enrolled in the Research Registry for Neonatal Lupus. *Annals of the Rheumatic Diseases* 2009; 68: 828-835.
 33. Salomonsson S, Döörner T, Theander E, Bremme K, Larsson P, Wahren-Herlenius M. A serologic marker for fetal risk of congenital heart block. *Arthritis and Rheumatism* 2002; 46: 1233-1241.
 34. Clancy RM, Buyon JP, Ikeda K, et al. Maternal antibody responses to the 52-kd SSA/RO p200 peptide and the development of fetal conduction defects. *Arthritis and Rheumatism*

- 2005; 52: 3079-3086.
35. Neufing PJ, Clancy RM, Jackson MW, Tran HB, Buyon JP, Gordon TP. Exposure and binding of selected immunodominant La/SSB epitopes on human apoptotic cells. *Arthritis and Rheumatism* 2005; 52: 3934-3942.
 36. Clancy RM, Neufing PJ, Zheng P, et al. Impaired clearance of apoptotic cardiocytes is linked to anti-SSA/Ro and -SSB/La antibodies in the pathogenesis of congenital heart block. *Genetics* 2006; 116: 2413-2422.
 37. Clancy RM, Kapur RP, Molad Y, Askanase AD, Buyon JP. Immunohistologic evidence supports apoptosis, IgG deposition, and novel macrophage/fibroblast crosstalk in the pathologic cascade leading to congenital heart block. *Arthritis and Rheumatism* 2004; 50: 173-182.
 38. Clancy RM and Buyon JP. Clearance of apoptotic cells: TGF- in the balance between inflammation and fibrosis. *Journal of Leukocyte Biology* 2003; 74: 959-960.
 39. Clancy RM, Askanase AD, Kapur RP, et al. Transdifferentiation of cardiac fibroblasts, a fetal factor in anti-SSA/Ro-SSB/La antibody-mediated congenital heart block. *Journal of Immunology* 2002; 169: 2156-2163.
 40. Buyon JP, Clancy R, Di Donato F, et al. Cardiac 5-HT4 Serotonergic Receptors, 52kDa SSA/Ro and Autoimmune-Associated Congenital Heart Block. *Journal of Autoimmunity* 2002; 19: 79-86.
 41. Kamel R, Eftekhari P; Clancy R; Buyon JP; Hoebeke J. Autoantibodies against the serotonergic 5-HT4 receptor and congenital heart block: a reassessment. *Journal of Autoimmunity* 2005; 25: 72-76.
 42. Llanos C, Chan EK, Li S, et al. Antibody reactivity to {alpha}-enolase in mothers of children with congenital heart block. *The Journal of Rheumatology* 2009; 36:565-569.
 43. Xiao GC, Hu K, Boutjdir M. Direct inhibition of expressed cardiac L- and T-type calcium channels by IgG from mothers whose children have congenital heart block. *Circulation* 2001; 103:1599-1604.
 44. Salomonsson S, Sonesson SE, Ottosson L, et al. Ro/SSA autoantibodies directly bind cardiomyocytes, disturb calcium homeostasis, and mediate congenital heart block. *The Journal of Experimental Medicine* 2005; 201: 11-17.
 45. Stevens AM, Hermes HM, Rutledge JC, Buyon JP, Nelson JL. Maternal and sibling microchimerism in twins and triplets discordant for neonatal lupus syndrome-congenital heart block. *Rheumatology* 2005; 44: 187-191.
 46. Furukawa F, Itoh T, Wakita H, et al. Keratinocytes from patients with lupus erythematosus show enhanced cytotoxicity to ultraviolet radiation and to antibody-mediated cytotoxicity. *Clinical and Experimental Immunology* 1999; 118: 164-170.
 47. Lin JH, Dutz JP, Sontheimer RD, Werth VP. Pathophysiology of cutaneous lupus erythematosus. *Clinical Reviews in Allergy & Immunology* 200; 33: 85-106.
 48. Wang D, Chan EKL. 17 -estradiol increases expression of 52 kDa and 60 kDa SSA/Ro autoantigens in human keratinocytes and breast cancer cell line MCF-7. *The Journal of Investigative Dermatology* 1996; 107:610-614.
 49. Yukiko N. Immune responses to SS-A 52 kDa and 60 kDa protein and to SS-B 50 k-Da in mothers of children with neonatal lupus erythematosus. *The British Journal of Dermatology* 2000; 142: 908-12.
 50. Clancy RM, Backer CB, Yin X, Kapur RP, Molad Y, Buyon JP. Cytokine polymorphisms and histologic expression in autopsy studies: contribution of TNF-alpha and TGF-beta 1 to the pathogenesis of autoimmune-associated congenital heart block. *Journal of Immunology* 2003; 171: 3253-3261.
 51. Clancy RM, Marion MC, Kaufman KM, Ramos PS. Identification of Candidate Loci at 6p21 and 21q22 in a Genome-wide Association Study of Cardiac Manifestations of Neonatal Lupus. *Arthritis and Rheumatism* 2010; 62: 3415-3424
 52. Clancy RM, Backer CB, Yin X, et al. Genetic association of cutaneous neonatal lupus with HLA class II and tumor necrosis factor alpha: implications for pathogenesis. *Arthritis and Rheumatism* 2004; 50: 2598-2603.
 53. Solomon DG, Rupel A, Buyon JP. Birth order, gender and recurrence rate in autoantibody-associated congenital heart block: implications for pathogenesis and family counseling. *Lupus* 2003; 12: 646-647.
 54. Fesslova V, Mannarino S, Salice P, et al. Neonatal lupus: fetal myocarditis progressing to atrioventricular block in triplets. *Lupus* 2003; 12: 775-778.
 55. Clancy RM, Zheng P, O'Mahony M, Izmirly P, Zavadil J, Buyon JP. Role of hypoxia and cAMP in the transdifferentiation of human fetal cardiac fibroblasts: implications for progression to scarring in autoimmune-associated congenital heart block. *Arthritis and Rheumatism* 2007; 56: 4120-4131.